

# VÍAS SENSITIVAS PARA LA TRANSMISIÓN DE SEÑALES SOMÁTICAS

*Dr. César Morataaya*



# VÍAS DE TRANSMISIÓN

- ◇ CASI TODA LA INFORMACIÓN SENSITIVA PROCEDENTE DE LOS SEGMENTOS SOMÁTICOS, PENETRA EN LA MÉDULA ESPINAL, POR MEDIO DE LAS RAÍCES DORSALES DE LOS NERVIOS RAQUÍDEOS POR MEDIO DE DOS VÍAS
- ◇ COLUMNA DORSAL-LEMNISCO MEDIAL
- ◇ SISTEMA ANTEROLATERAL

# SISTEMA DE LA COLUMNA DORSAL- LEMNISCO MEDIAL

- ◇ FIBRAS NERVIOSAS MIELINICAS GRUESAS
- ◇ TRANSMITEN AL CEREBRO A LA VELOCIDAD DE 30/110 m POR SEGUNDO
- ◇ ACUSADO GRADO DE ORIENTACIÓN ESPACIAL CON RESPECTO A SU ORIGEN
- ◇ INFORMACIÓN SENSITIVA QUE DEBA LLEVARSE CON RZAPIDEZ Y FIDELIDAD TEMPORAL Y ESPACIAL
- ◇ LIMITADO A SENSIBILIDAD MECANORECEPTORA FINA

# SISTEMA ANTEROLATERAL

- ◇ VELOCIDAD DE TRANSMISIÓN DE POCOS METROS HASTA 40/segundo
- ◇ FIBRAS MIELÍNICAS MÁS PEQUEÑAS
- ◇ ORIENTACIÓN ESPACIAL MENOR
- ◇ TRANSMITE AMPLIO ESPECTRO DE MODALIDADES SENSITIVAS: Calor, frío y sensaciones táctiles groseras

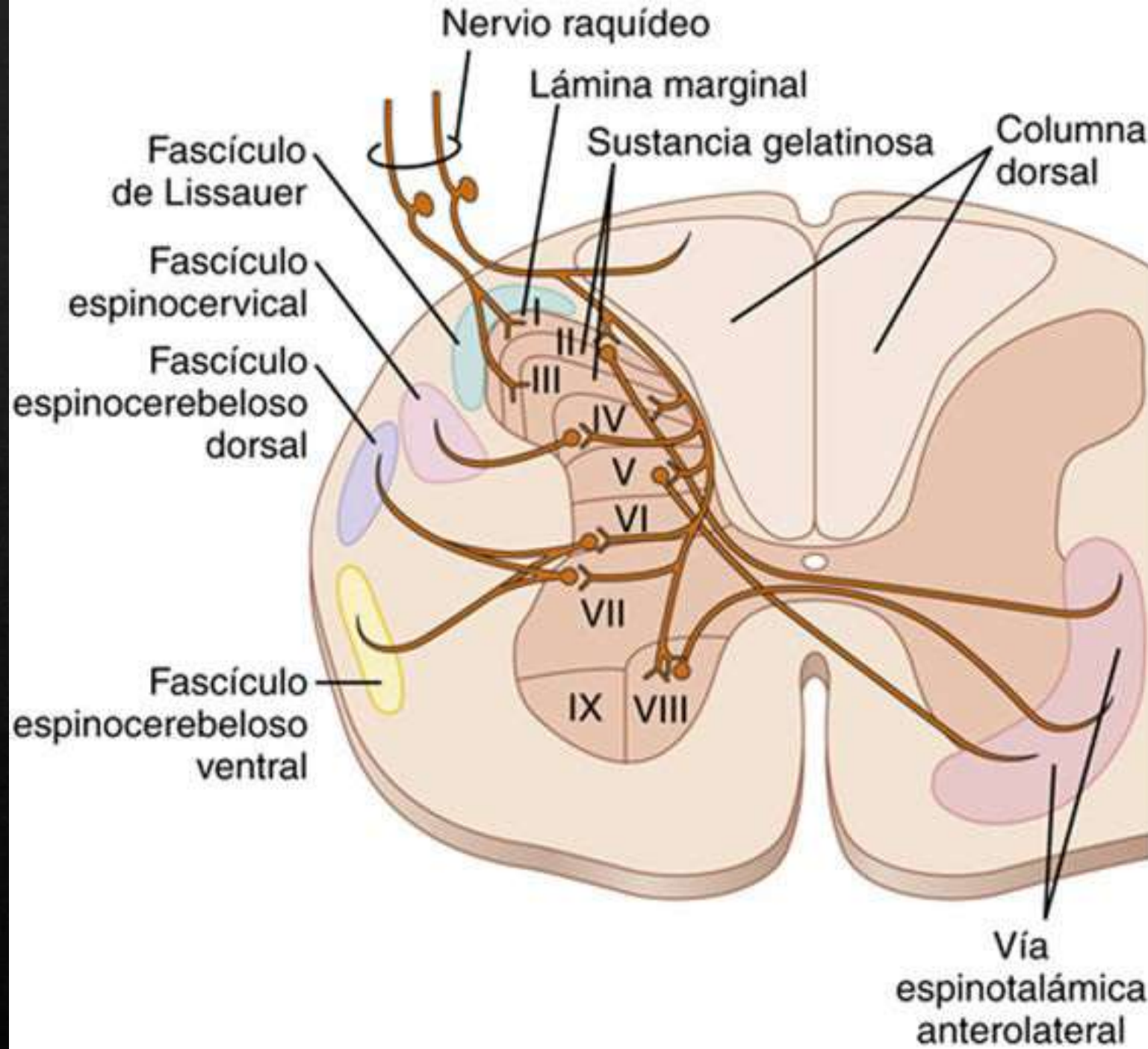
## Sistema de la columna dorsal-lemnisco medial

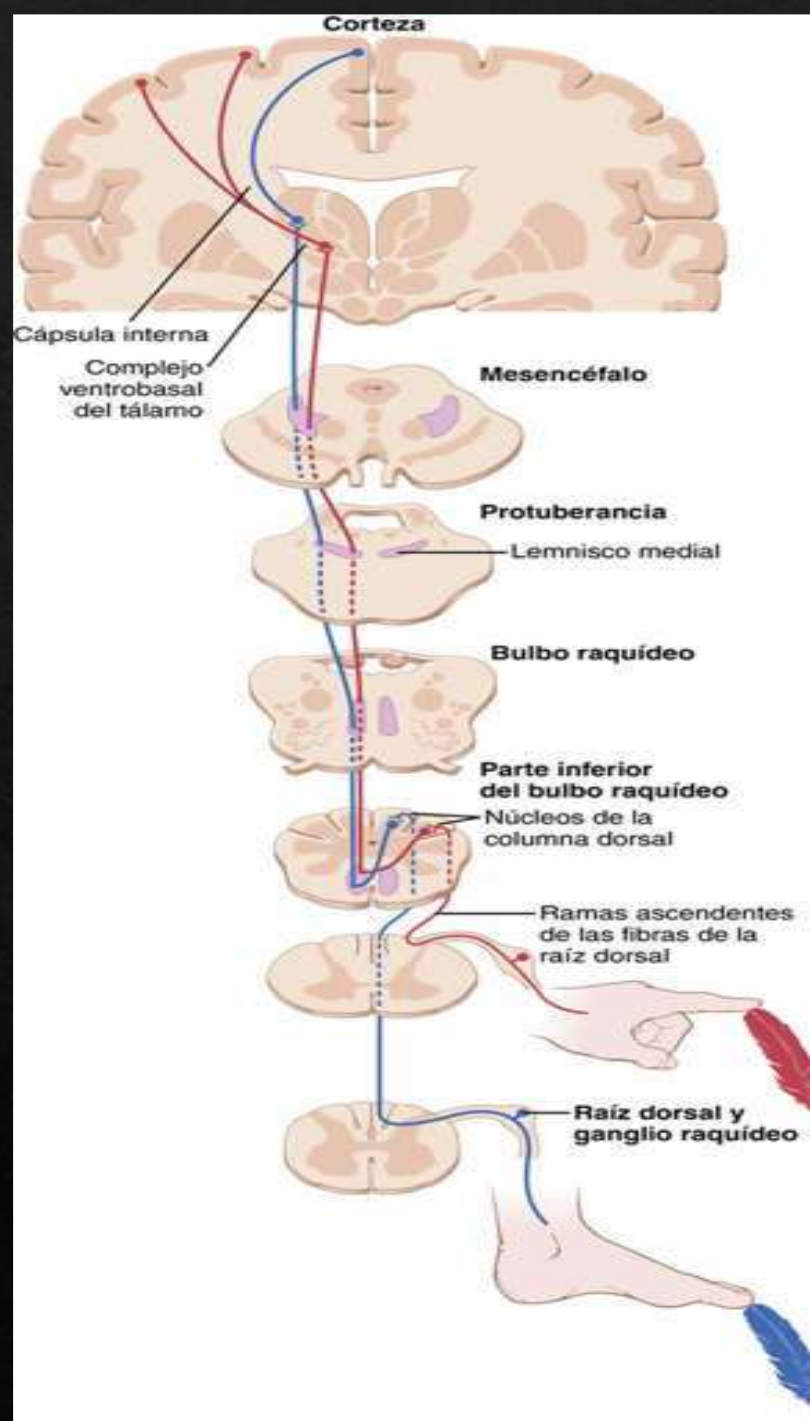
1. Sensaciones de tacto que requieren un alto grado de localización del estímulo.
2. Sensaciones de tacto que requieren la transmisión de una fina gradación de intensidades.
3. Sensaciones fásicas, como las vibratorias.
4. Sensaciones que indiquen un movimiento contra la piel.
5. Sensaciones posicionales desde las articulaciones.
6. Sensaciones de presión relacionadas con una gran finura en la estimación de su intensidad.



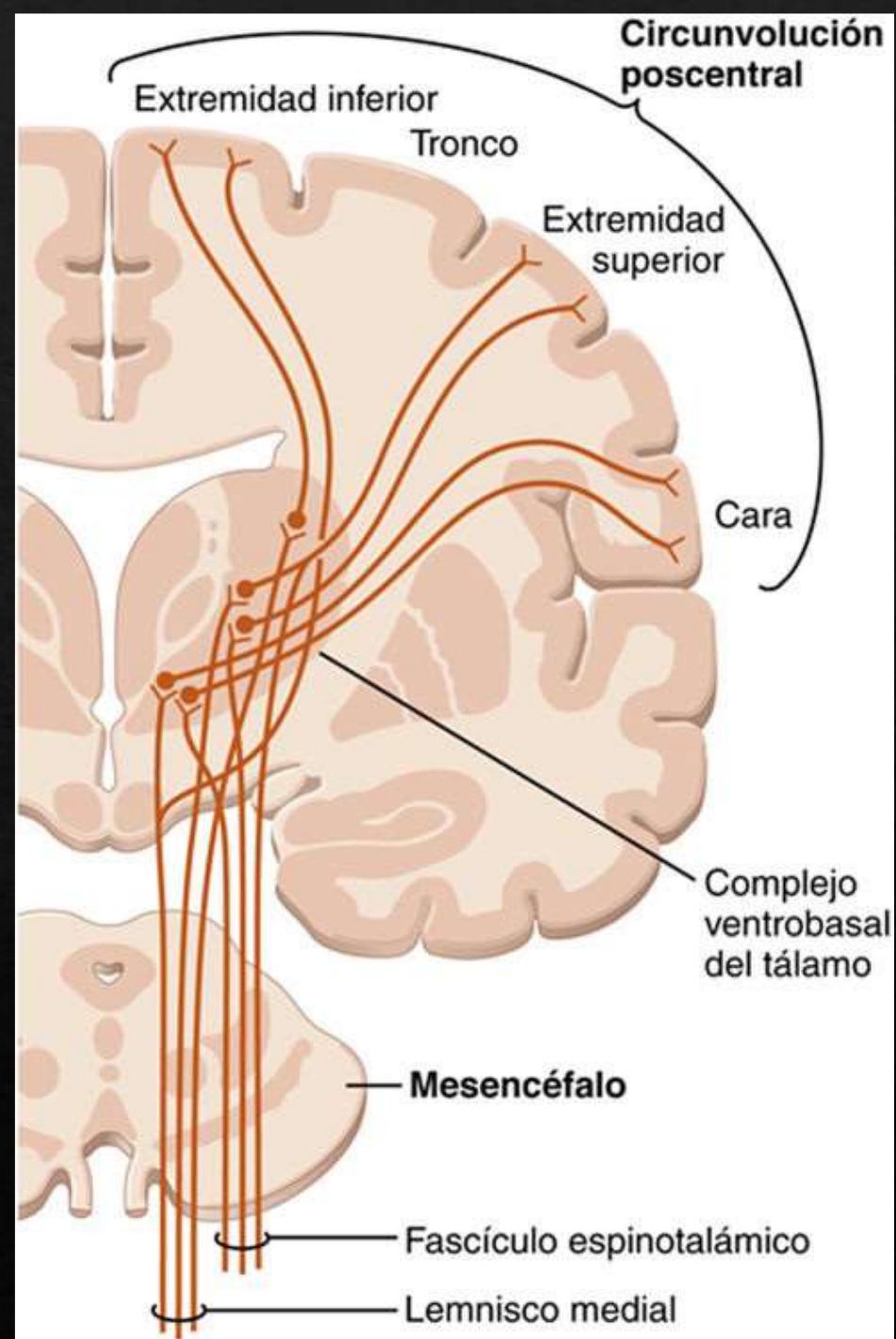
## Sistema anterolateral

1. Dolor.
2. Sensaciones térmicas, incluidas las de calor y de frío.
3. Sensaciones de presión y de tacto grosero capaces únicamente de una burda facultad de localización sobre la superficie corporal.
4. Sensaciones de cosquilleo y de picor.
5. Sensaciones sexuales.

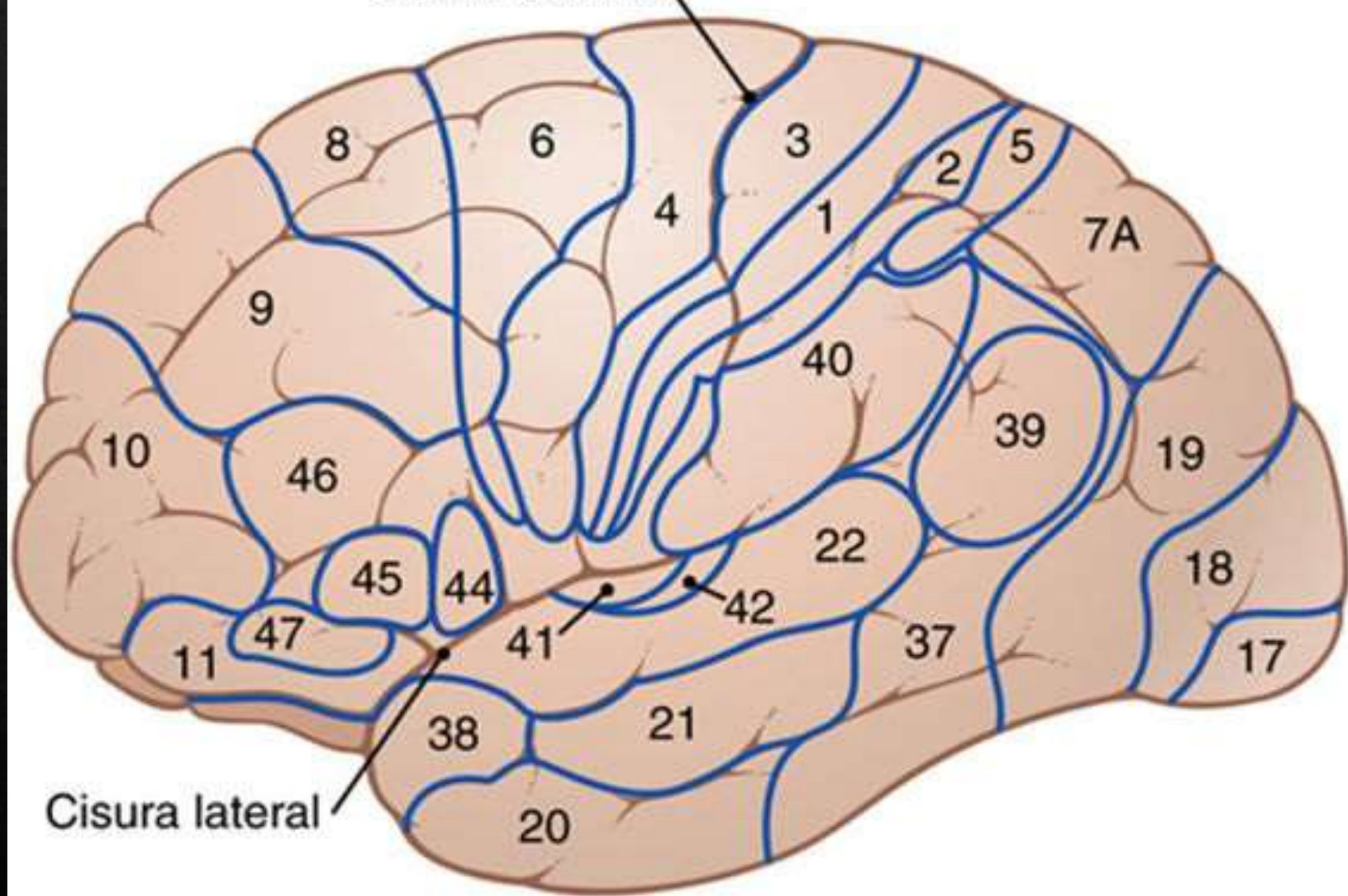








Cisura central



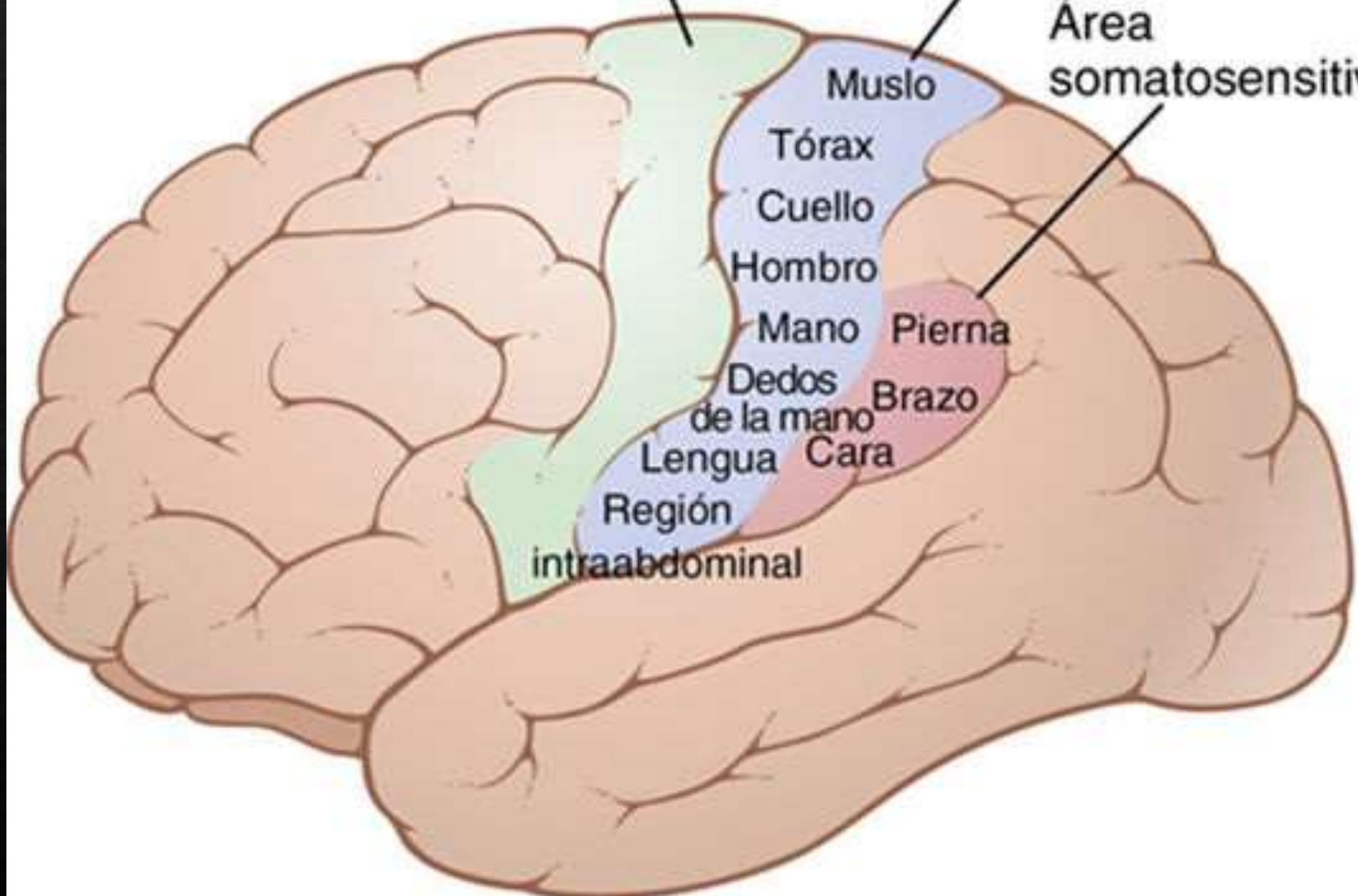
Cisura lateral



Corteza motora primaria

Área somatosensitiva I

Área somatosensitiva II



Muslo

Tórax

Cuello

Hombro

Mano

Dedos de la mano

Lengua

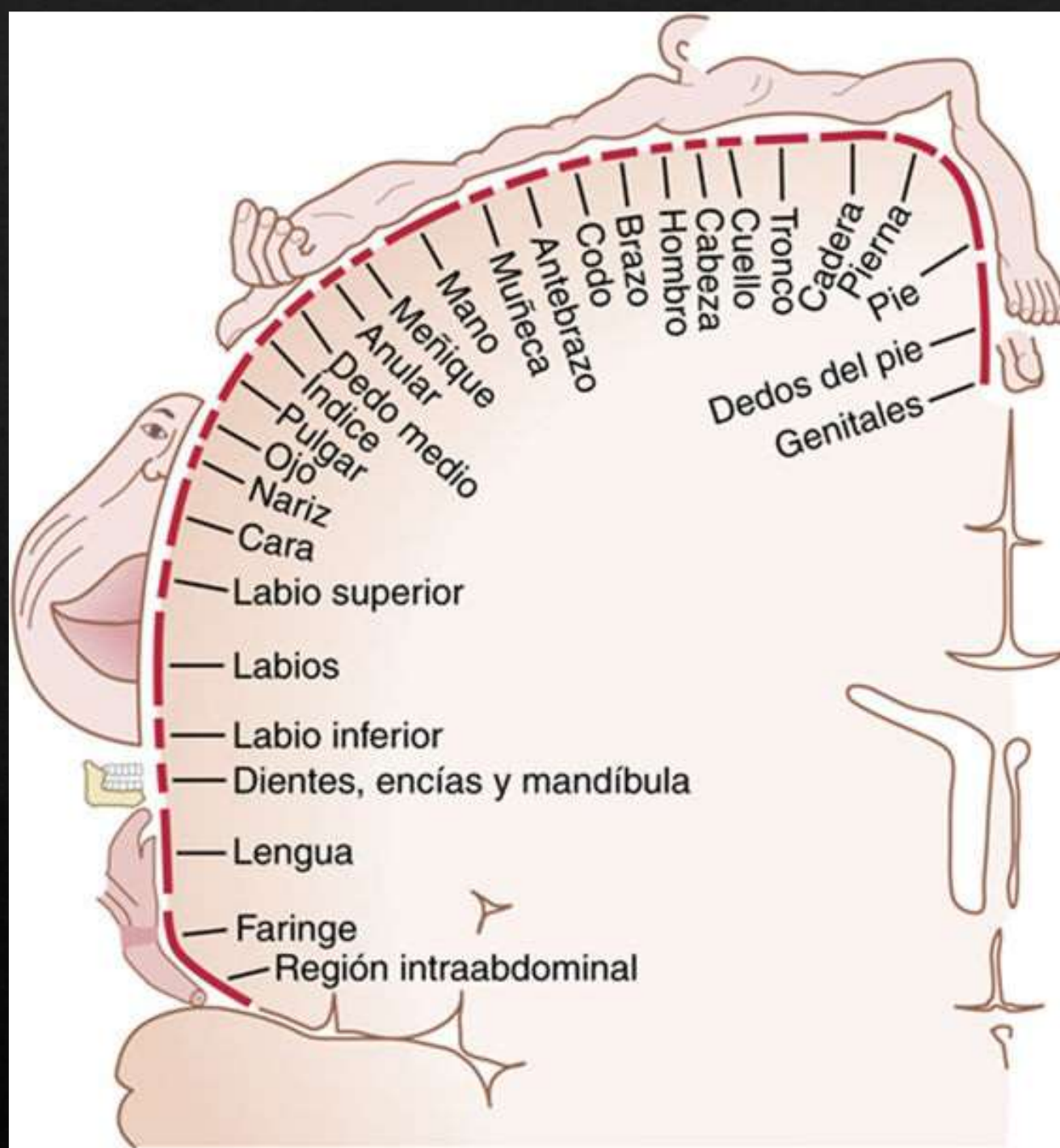
Región

intraabdominal

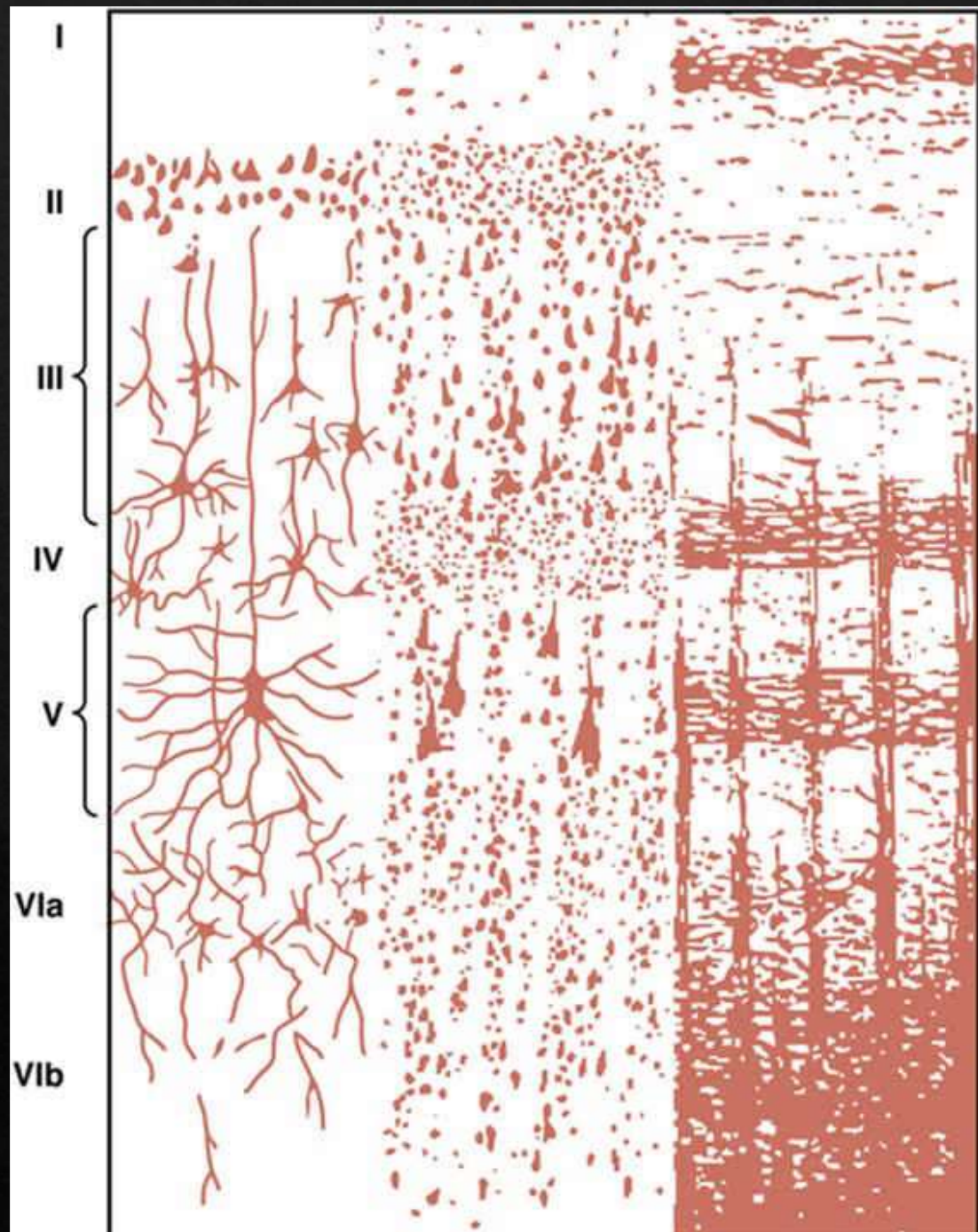
Pierna

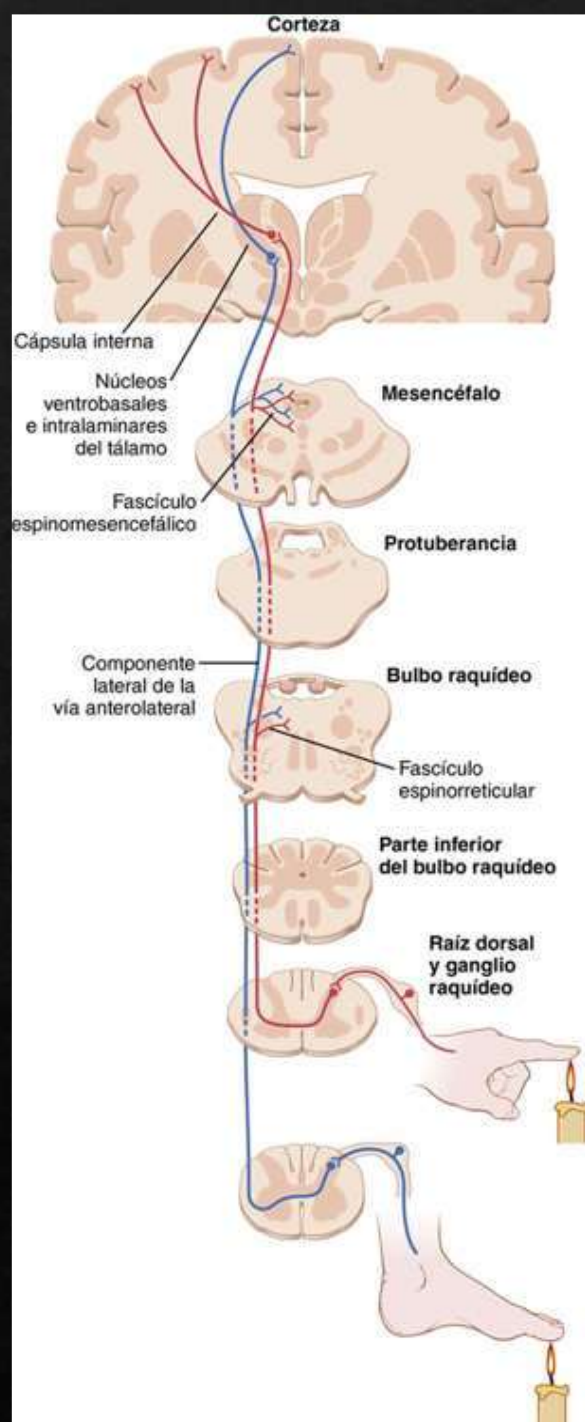
Brazo

Cara

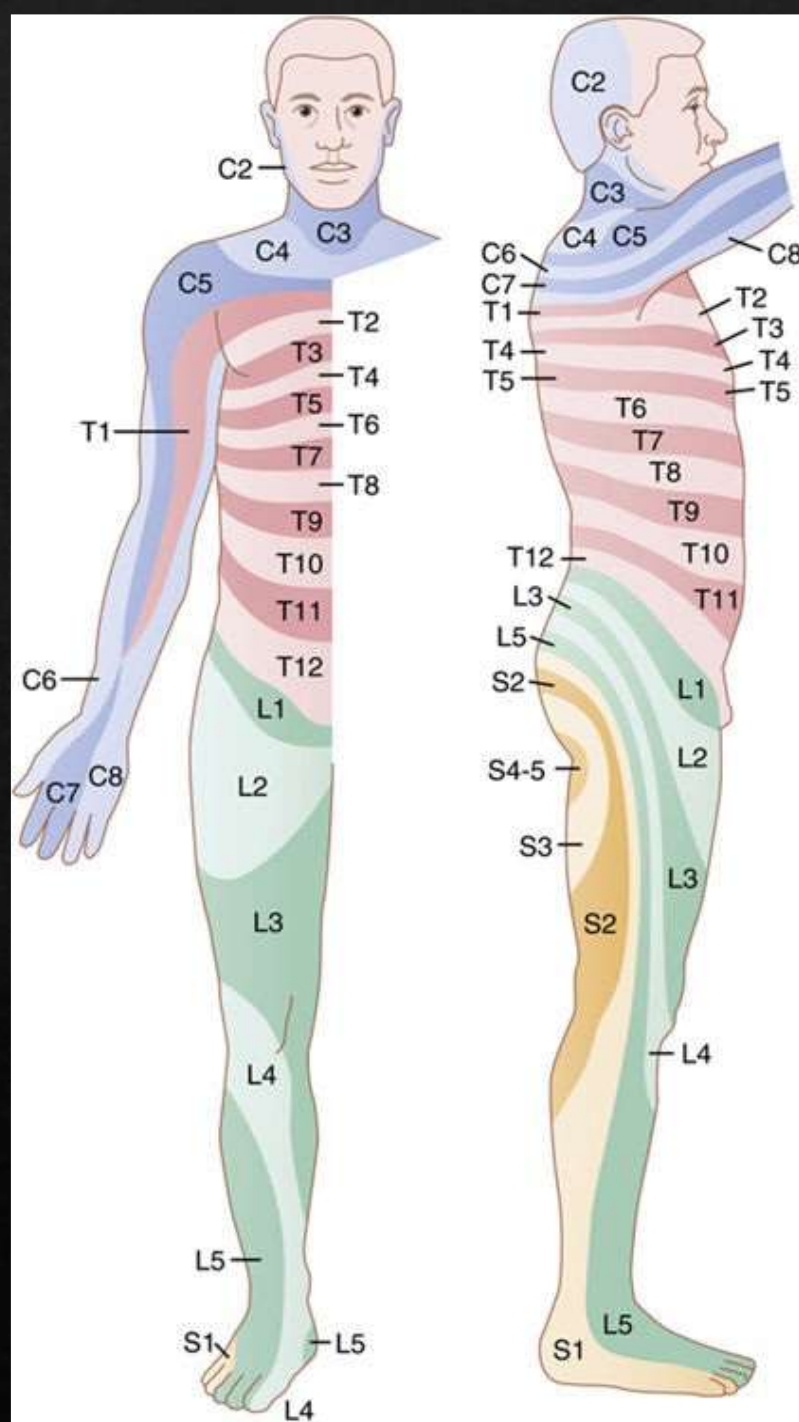













# Título Lorem Ipsum

Lorem ipsum dolor sit amet, consectetur adipiscing elit.



Lorem ipsum dolor sit amet, consectetur adipiscing elit.

Lorem ipsum dolor sit amet, consectetur adipiscing elit.